

GABUNGAN METODE GRAY LEVEL CO-OCCURRENCE MATRIX DAN GRAY LEVEL RUN LENGTH MATRIX PADA ANALISIS CITRA RADIOGRAFI DENTAL PANORAMIC UNTUK DETEKSI DINI OSTEOPOROSIS

Agus Mulyono¹⁾

¹⁾Program Studi Fisika, Fakultas Sain dan Teknologi, Universitas Islam Negeri Maulana Malik Ibrahim Malang, Malang, Jawa Timur, Indonesia

Corresponding author : Agus Mulyono
E-mail : gusmul@fis.uin-malang.ac.id

Diterima 07 April 2022, Direvisi 17 Mei 2022, Disetujui 18 Mei 2022

ABSTRAK

Osteoporosis merupakan salah satu masalah kesehatan utama. Osteoporosis dianggap sebagai penyakit metabolik yang umum, dan sering diabaikan. Penyakit ini kebanyakan menyerang wanita dewasa yang dapat menyebabkan kekurusan dan kerapuhan tulang, dan memicu patah tulang. Osteoporosis didiagnosis dengan mengukur Densitas Mineral Tulang menggunakan DXA (*dual energy X-ray absorptiometry*). Perawatan dengan alat ini membutuhkan biaya yang mahal, dan alat ini tidak tersedia secara luas. Sampel penelitian ini mengambil 19 orang dengan kriteria inklusi perempuan telah menopause, dinyatakan sehat, tidak mengalami patah tulang dan tidak memiliki kelainan tulang sejak lahir. Sampel diukur nilai *bone mineral density* (BMD) atau derajat osteoporosis dengan menggunakan DXA. Kemudian dilakukan pemotretan radiografi untuk mendapatkan citra *dental panoramic*. Tahapan penelitian adalah: 1) melakukan *pre-processing* terhadap citra radiografi panoramic tulang mandibular; 2) menentukan nilai tekstur citra metode *gray level co-occurrence matrix* 3) menentukan nilai tekstur citra metode *gray level run length matrix* 4) mengkalifikasikan menggunakan metode *k means* kluster. Hasil Klasifikasi dengan menggunakan *k means Kluster* menunjukkan ketepatan klasifikasi sebesar 89,47%

Kata kunci: radiografi; citra tulang rahang; BMD; analisis tekstur.

ABSTRACT

Osteoporosis is one of the major health problems. Osteoporosis is considered a common metabolic disease, and is often overlooked. This disease mostly affects adult women which can cause thin and brittle bones, and trigger fractures. Osteoporosis is diagnosed by measuring Bone Mineral Density using DXA (*dual energy X-ray absorptiometry*). Treatment with this device is expensive, and it is not widely available. The sample of this study took 19 people with the inclusion criteria of women having menopause, declared healthy, had no fractures and had no bone abnormalities since birth. The sample was measured the value of bone mineral density (BMD) or the degree of osteoporosis using DXA. Then, radiography was taken to obtain a panoramic dental image. The stages of the research are: 1) pre-processing the panoramic radiographic image of the mandible; 2) determine the texture value of the image using the gray level co-occurrence matrix method 3) determine the texture value of the image using the gray level run length matrix method 4) classify it using the *k means* cluster method. Classification results using *k means* clusters show the classification accuracy of 89.47%

Keywords: Radiography; dental panoramic; BMD; texture analysis

PENDAHULUAN

Definisi osteoporosis awalnya dirumuskan pada konferensi *World Health Organization* (WHO) pada tahun 1993 sebagai kerangka sistemik penyakit yang ditandai dengan penurunan massa tulang dan mengubah mikroarsitektur jaringan tulang, dan meningkatkan kerapuhan tulang serta risiko patah tulang (Van Zandt, 2000).

Kekuatan tulang ditentukan oleh kepadatan mineral tulang (BMD) dan kualitas

tulang, yang bergantung pada banyak parameter (Briot, 2013). Osteoporosis didiagnosis berdasarkan nilai BMD, dan *dual-energy X-ray absorptiometry* (DXA) adalah metode referensi untuk mengukur BMD tulang belakang lumbar dan femur proksimal. Pemeriksaan *bone mineral density* (BMD) pada kelompok yang berisiko tinggi merupakan upaya penting untuk mengurangi prevalensi osteoporosis. *Dual Energy X-Ray Absorptiometry* (DEXA) merupakan metode

pemeriksaan BMD yang dijadikan standar baku emas oleh organisasi kesehatan dunia (WHO) (Diamond & Sheu, 2016).

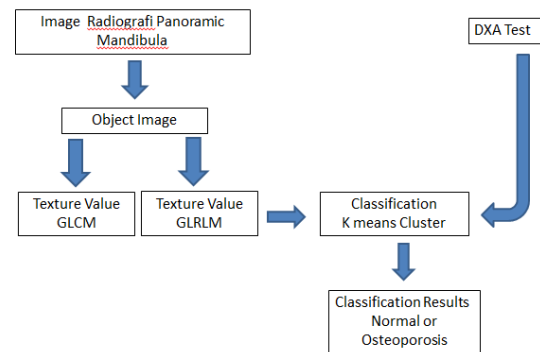
Pada tahun 1994, Organisasi Kesehatan Dunia (WHO) mendefinisikan osteoporosis sebagai penurunan BMD lebih dari 2,5 di bawah rata-rata pada orang dewasa muda (Tscore 2,5) pada tulang belakang lumbar dan/atau tulang paha proksimal. Hasil pengukuran densitas massa tulang menggunakan teknik DEXA dengan melihat nilai kepadatan tulang dan *T-score* yang mencerminkan kepadatan tulang berdasarkan kandungan mineral dalam tulang (Ralston & Fraser, 2015). Perbedaan antara korteks dan trabekula tidak dapat ditunjukkan melalui hasil DEXA (D'Elia et al., 2009), oleh karena itu diperlukan metode yang dapat mencerminkan mikroarsitektur tulang sebagai indikator kualitas tulang selain densitas massa tulang (Yong & Logan, 2021).

Secara radiografis, ciri tekstur merupakan salah satu informasi penting untuk mengetahui arsitektur tulang, termasuk didalamnya adalah tulang mandibula. Terdapat berbagai metode untuk mengetahui ciri tekstur dari suatu citra, salah satunya adalah metode *gray level co-occurrence matrix* (GLCM) (Hu et al., 2014, Pratiwi et al., 2015). Untuk mengetahui ciri tekstur citra juga dapat menggunakan metode *gray level run length matrix* (GLRLM) (Parveen & Singh, 2015, Sun et al., 2009). Sehingga dalam studi ini akan dilakukan penggabungan metode GLCM dan GLRLM untuk dapat digunakan sebagai dasar dalam pengklasifikasian tulang normal atau tulang osteoporosis.

METODE PENELITIAN

Langkah pertama adalah mencari data tentang status osteoporosis dan normal dari sampel penelitian. Untuk mendapatkan data tersebut menggunakan alat densitometri (DXA). Kemudian dari sampel tersebut diambil foto *x-ray* tulang mandibulanya untuk mendapatkan citra tulang mandibula.

Langkah kedua adalah menentukan nilai tekstur dari tulang mandibula dengan metode *gray level co-occurrence matrix* (GLCM). Langkah ketiga adalah menentukan nilai tekstur dari tulang mandibula dengan metode *gray level run length matrix* (GLRLM). Langkah keempat adalah melakukan klasifikasi menggunakan metode *k means cluster*.

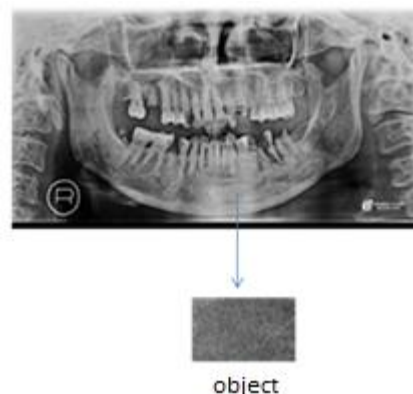


Gambar 1. Alur Penelitian

HASIL DAN PEMBAHASAN

Dari 19 orang yang diukur dengan Densitometri (DXA) yang merupakan alat untuk mendeteksi osteoporosis standar WHO diperoleh data 9 orang normal dan 10 orang osteoporosis.

Dari hasil foto radiograph bone genu dengan spesifikasi alat ZHIMADZU MODEL XUD 150L-30F. 150 kv 500mA didapatkan contoh citra pada gambar 2.



Gambar 2. Citra Dental Panoramic

Dari citra radiograf tulang mandibula, kemudian pada bagian trabekula mandibula dilakukan ekstraksi ciri tekstur menggunakan metode *gray level cooccurrence matrix* (GLCM). Data hasil analisis tekstur dari trabekula mandibula dapat dilihat pada tabel 1.

Dari citra radiograf tulang mandibula, kemudian pada bagian trabekula mandibula dilakukan ekstraksi ciri tekstur menggunakan metode *gray level run length matrix* (GLRLM). Data hasil analisis tekstur dari trabekula mandibula dapat dilihat pada tabel 2.

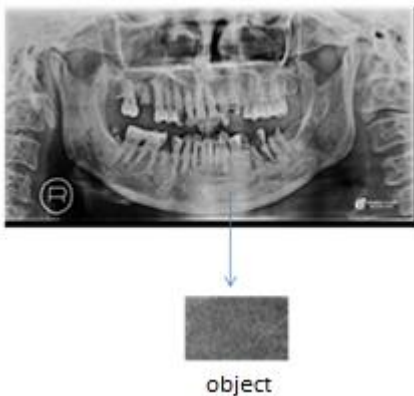
Kemudian dari ciri ciri tekstur tersebut (ciri tektur metode GLCM dan GLRLM) diklasifikasikan menggunakan metode *k means cluster*. Dari hasil klasifikasi tersebut diperoleh bahwa beberapa nilai tektur signifikan sebagai ciri yang dapat membedakan antara tulang normal dan tulang osteoporosis. Ciri ciri tektur tersebut antara lain Cor, Var, Idm, SRE, LRE,

GLU, RLU dan RPC seperti pada table 3. Dan hasil ketepatan klasifikasinya sebesar 89,47%. Dari 19 data didapatkan 17 tepat diklasifikasikan dan 2 data salah diklasifikasikan (lihat tabel 4).

HASIL DAN PEMBAHASAN

Dari 19 orang yang diukur dengan Densitometri (DXA) yang merupakan alat untuk mendeteksi osteoporosis standar WHO diperoleh data 9 orang normal dan 10 orang osteoporosis.

Dari hasil foto radiograph bone genu dengan spesifikasi alat ZHIMADZU MODEL XUD 150L-30F. 150 kv 500mA didapatkan contoh citra pada gambar 3.



Gambar 3. Citra Dental Panoramic

Dari citra radiograf tulang mandibula, kemudian pada bagian trabekula mandibula dilakukan ekstraksi ciri tekstur menggunakan metode *gray level cooccurrence matrix* (GLCM). Data hasil analisis tekstur dari trabekula mandibula dapat dilihat pada tabel 1.

Dari citra radiograf tulang mandibula, kemudian pada bagian trabekula mandibula dilakukan ekstraksi ciri tekstur menggunakan metode *gray level run length matrix* (GLRLM). Data hasil analisis tekstur dari trabekula mandibula dapat dilihat pada tabel 2.

Kemudian dari ciri ciri tekstur tersebut (ciri tekstur metode GLCM dan GLRLM) diklasifikasikan menggunakan metode *k means cluster*. Dari hasil klasifikasi tersebut diperoleh bahwa beberapa nilai tekstur signifikan sebagai ciri yang dapat membedakan antara tulang normal dan tulang osteoporosis. Ciri ciri tekstur tersebut antara lain Cor, Var, Idm, SRE, LRE, GLU, RLU dan RPC seperti pada table 3. Dan hasil ketepatan klasifikasinya sebesar 89,47%. Dari 19 data didapatkan 17 tepat diklasifikasikan dan 2 data salah diklasifikasikan (lihat tabel 4).

Tabel 1. Nilai tekstur citra tulang mandibula dengan metode GLCM

Ciri Tekstur	Value
Angular Second Moment (ASM)	0.001; 0.001; 0.001; 0.001; 0.001 etc.
Contrast (Con)	62,803; 79,064; 70,602; 59,207 70,736 etc.
Correlation (Cor)	0,890; 0,838; 0,883; 0,896; 0,912; etc.
Variance (Var)	255,200; 204,830;265,800; 255,400; 368,690; etc.
Inverse Different Moment (Idm)	0,154; 0,135; 0,142; 0,155; 0,149; etc.
Entropy (Ent)	10,918; 10,995; 11,046; 10,902 11,255; etc.

Tabel 2. Nilai tekstur citra tulang mandibula dengan metode GLRLM

Ciri Tekstur	Value
Short Run Emphasis (SRE)	01173; 0,1351; 0,1921; 0,1489 0,1190; etc.
Long Run Emphasis (LRE)	61,5993; 51,3664; 36,6449 49,4459; 61,9612; etc.
Gray Level Uniformity (GLU)	2955,924; 3820,618; 3208,801 2701,017; 2596,041; etc.
Run Length Uniformity (RLU)	2613,519; 3237,516; 4839,068 3414,905; 2559,339; etc.
Run Percentage (RPC)	0,1638; 0,1807; 0,2181; 0,1858 0,1637; etc.

Tabel 3. Tabel Anova pada metode klasifikasi metode *k means cluster*

	Cluster		Error			
	Mean square	df	Mean square	df	F	Sig
Zscore(ASM)	1.714	1	.958	17	1.789	.199
Zscore(Con)	3.127	1	.875	17	3.574	.076
Zscore(Cor)	13.326	1	.275	17	48.467	.000
Zscore(Var)	11.161	1	.402	17	27.744	.000
Zscore(Idm)	5.908	1	.711	17	8.305	.010
Zscore(Ent)	2.102	1	.935	17	2.248	.152
Zscore(SRE)	14.199	1	.224	17	63.499	.000
Zscore(LRE)	15.954	1	.120	17	132.549	.000
Zscore(GLU)	14.038	1	.233	17	60.228	.000
Zscore(RLU)	13.341	1	.274	17	48.675	.000
Zscore(RPC)	15.018	1	.175	17	85.611	.000

Tabel 4. Hasil Klasifikasi menggunakan *k means Cluster*

Sample Image	DEXA	Hasil Klasifikasi
1	normal	normal
2	osteoporosis	normal
3	osteoporosis	osteoporosis
4	osteoporosis	osteoporosis
5	osteoporosis	osteoporosis
6	osteoporosis	osteoporosis
7	normal	normal
8	osteoporosis	osteoporosis
9	osteoporosis	osteoporosis
10	normal	normal
11	normal	normal
12	normal	normal
13	osteoporosis	osteoporosis
14	osteoporosis	osteoporosis
15	osteoporosis	normal
16	normal	normal
17	normal	normal
18	normal	normal
19	normal	normal

Telah banyak dilakukan pendeteksian osteoporosis dengan melihat dan menganalisa Citra radiografi dental panoramic. Dengan menggunakan metode *support vector machine* dan menggunakan citra *dental panoramic* dengan memperhatikan batas dan ketebalan kortikal sangat efektif dalam mendiagnostik wanita dengan BMD rendah (Kavitha et al., 2012). Ketebalan kortikal berkorelasi dengan kepadatan tulang (Muramatsu et al., 2016, Aliaga et al., 2020).

Deteksi dini osteoporosis juga dapat dilakukan dengan menganalisis tekstur dari citra radiografi *dental panoramic* (Roberts et al., 2013, Alzubaidi & Otoom, 2020). Citra Radiografi dental panoramik memberikan informasi yang diperlukan untuk mengevaluasi perubahan kepadatan tulang secara potensial melalui analisis fitur tekstur dan morfologi pada mandibular (Hwang et al., 2017, Ren et al., 2020).

Ekstraksi fitur adalah bagian yang sangat penting dari pengenalan sistem osteoporosis. metode GLCM dapat digunakan untuk menemukan ciri gambar osteoporosis atau tidak (Deoker & Pat, 2017). Kombinasi GLCM dan RLM dapat digunakan untuk deteksi keropos tulang (Yousfi et al., 2019). GLCM dan svm juga pada dental panoramic juga bagus digunakan mendeteksi tulang normal dan osteoporosis (Hwang et al., 2017, Valentinitich et al., 2019).

Dari studi ini juga menunjukkan bahwa penggabungan ciri tekstur metode GLCM dan GLRLM pada citra radiografi *dental panoramic* dapat digunakan untuk membedakan tulang normal dan tulang osteoporosis.

SIMPULAN DAN SARAN

Gabungan Metode *Gray Level Co-Occurrence Matrix* dan *Gray Level Run Length Matrix* Pada Analisis Citra Radiografi Panoramic Tulang Mandibula dapat dijadikan ciri untuk membedakan tulang normal dan tulang osteoporosis dengan ketepatan klasifikasi sebesar 89,47% menggunakan metode *k means cluster*. Saran untuk penelitian selanjutnya dapat dibandingkan untuk citra tulang yang lain, misalnya citra tulang tangan.

UCAPAN TERIMAKASIH

Terimakasih kepada Istitusi UIN Maulana Malik Ibrahim Malang yang telah memberikan dukunyan atas terselesainya penelitian ini.

DAFTAR RUJUKAN

- Aliaga, I., Vera, V., Vera, M., Garcia, E., Pedrera, M., & Pajares, G. (2020). Automatic computation of mandibular indices in dental panoramic radiographs for early osteoporosis detection. *Artificial Intelligence in Medicine*, 103(February), 101816. <https://doi.org/10.1016/j.artmed.2020.101816>
- Alzubaidi, M. A., & Otoom, M. (2020). A comprehensive study on feature types for osteoporosis classification in dental panoramic radiographs. *Computer Methods and Programs in Biomedicine*, 188, 105301. <https://doi.org/10.1016/j.cmpb.2019.105301>
- Briot, K. (2013). DXA parameters: Beyond bone mineral density. *Joint Bone Spine*, 80(3), 265–269. <https://doi.org/10.1016/j.jbspin.2012.09.025>
- D'Elia, G., Caracchini, G., Cavalli, L., & Innocenti, P. (2009). Bone fragility and imaging techniques. *Clinical Cases in Mineral and Bone Metabolism*, 6(3), 234–246.
- Deoker, M., & Pat, P. S. N. (2017). A Review on Osteoporosis Detection by using CT Images Based on Gray Level Co-Occurrence Matrix and Rule based Approach. 7(3), 4765–4767.
- Diamond, T., & Sheu, A. (2016). Bone mineral density: testing for osteoporosis. *Australian Prescriber*, 39(2), 35–39.
- Hu, S., Xu, C., Guan, W., Tang, Y., & Yan, L. (2014). Texture feature extraction based on wavelet transform and gray-level co-occurrence matrices applied to osteosarcoma diagnosis. *Bio-Medical Materials and Engineering*, 24(1), 129–

143. <https://doi.org/10.3233/BME-130793>
Hwang, J. J., Lee, J. H., Han, S. S., Kim, Y. H., Jeong, H. G., Choi, Y. J., & Park, W. (2017). Strut analysis for osteoporosis detection model using dental panoramic radiography. *Dentomaxillofacial Radiology*, 46(7). <https://doi.org/10.1259/dmfr.20170006>
- Kavitha, M. S., Asano, A., Taguchi, A., Kurita, T., & Sanada, M. (2012). Diagnosis of osteoporosis from dental panoramic radiographs using the support vector machine method in a computer-aided system. *BMC Medical Imaging*, 12, 1–11. <https://doi.org/10.1186/1471-2342-12-1>
- Muramatsu, C., Horiba, K., Hayashi, T., Fukui, T., Hara, T., Katsumata, A., & Fujita, H. (2016). Quantitative assessment of mandibular cortical erosion on dental panoramic radiographs for screening osteoporosis. *International Journal of Computer Assisted Radiology and Surgery*, 11(11), 2021–2032. <https://doi.org/10.1007/s11548-016-1438-8>
- Parveen, & Singh, A. (2015). Detection of brain tumor in MRI images, using combination of fuzzy c-means and SVM. *2nd International Conference on Signal Processing and Integrated Networks, SPIN 2015*, 98–102. <https://doi.org/10.1109/SPIN.2015.7095308>
- Pratiwi, M., Alexander, Harefa, J., & Nanda, S. (2015). Mammograms Classification Using Gray-level Co-occurrence Matrix and Radial Basis Function Neural Network. *Procedia Computer Science*, 59(lccsci), 83–91. <https://doi.org/10.1016/j.procs.2015.07.340>
- Ralston, S. H., & Fraser, J. (2015). Diagnosis and management of osteoporosis. *The Practitioner*, 259(1788), 15–19, 2. <https://europepmc.org/article/med/26882774>
- Ren, J., Fan, H., Yang, J., & Ling, H. (2020). Detection of Trabecular Landmarks for Osteoporosis Prescreening in Dental Panoramic Radiographs. *Proceedings of the Annual International Conference of the IEEE Engineering in Medicine and Biology Society, EMBS, 2020-July(c)*, 2194–2197. <https://doi.org/10.1109/EMBC44109.2020.9175281>
- Roberts, M. G., Graham, J., & Devlin, H. (2013). Image texture in dental panoramic radiographs as a potential biomarker of osteoporosis. *IEEE Transactions on Biomedical Engineering*, 60(9), 2384–2392. <https://doi.org/10.1109/TBME.2013.2256908>
- Sun, X., Chuang, S.-H., Li, J., & McKenzie, F. (2009). Automatic diagnosis for prostate cancer using run-length matrix method. *Https://Doi.Org/10.1117/12.811414*, 7260, 992–999. <https://doi.org/10.1117/12.811414>
- Valentinitsch, A., Trebeschi, S., Kaesmacher, J., Lorenz, C., Löffler, M. T., Zimmer, C., Baum, T., & Kirschke, J. S. (2019). Opportunistic osteoporosis screening in multi-detector CT images via local classification of textures. *Osteoporosis International*, 30(6), 1275–1285. <https://doi.org/10.1007/s00198-019-04910-1>
- Van Zandt, K. B. (2000). Osteoporosis and fractures [3]. *American Family Physician*, 61(4), 960. <https://doi.org/10.1201/9781785231025-27>
- Yong, E. L., & Logan, S. (2021). Menopausal osteoporosis: Screening, prevention and treatment. *Singapore Medical Journal*, 62(4), 159–166. <https://doi.org/10.11622/SMEDJ.2021036>
- Yousfi, L., Houam, L., Boukrouche, A., Lespessailles, E., Ros, F., & Jennane, R. (2019). Texture Analysis and Genetic Algorithms for Osteoporosis Diagnosis. *Https://Doi.Org/10.1142/S0218001420570025*, 34(5). <https://doi.org/10.1142/S0218001420570025>